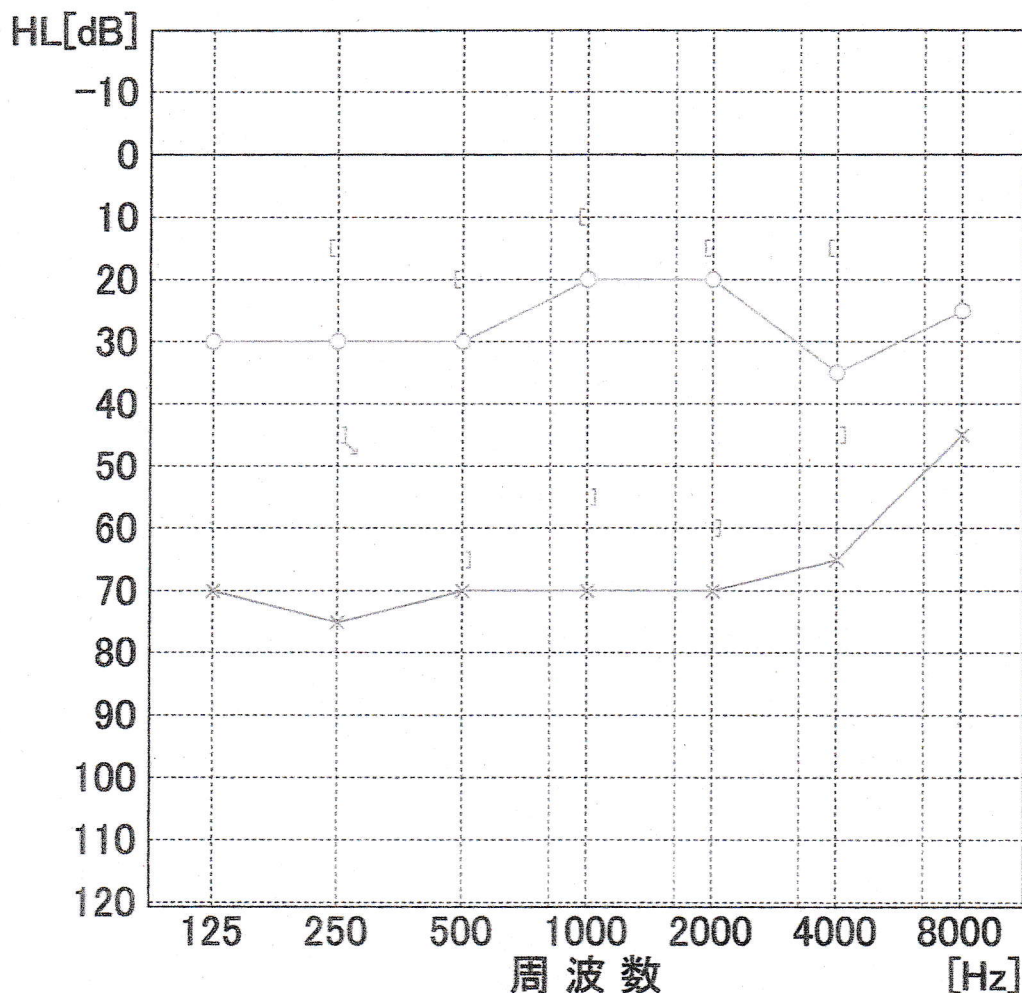


オーディオグラム

患者名:	今野幸樹	ID:	107821
保存:	2020/04/09 17:47:29	編集:	2020/04/09 17:47:29



マスキングレベル[dB] - (遮蔽側)

周波数	125	250	500	1000	2000	4000	8000
気導 左	0	0	0	0	0	0	0
気導 右	70	90	90	80	80	80	0
骨導 左		60	60	50	50	60	
骨導 右		90	90	90	90	80	

ノイズ種類
 バンド: Default
 ホワイト: W
 外部入力: E

	750	1500	3000	6000

平均聴力		
	右耳	左耳
3	23.33 [dB]	70.00 [dB]
4	22.50 [dB]	70.00 [dB]
6	24.17 [dB]	69.17 [dB]

- 骨導タイプ -

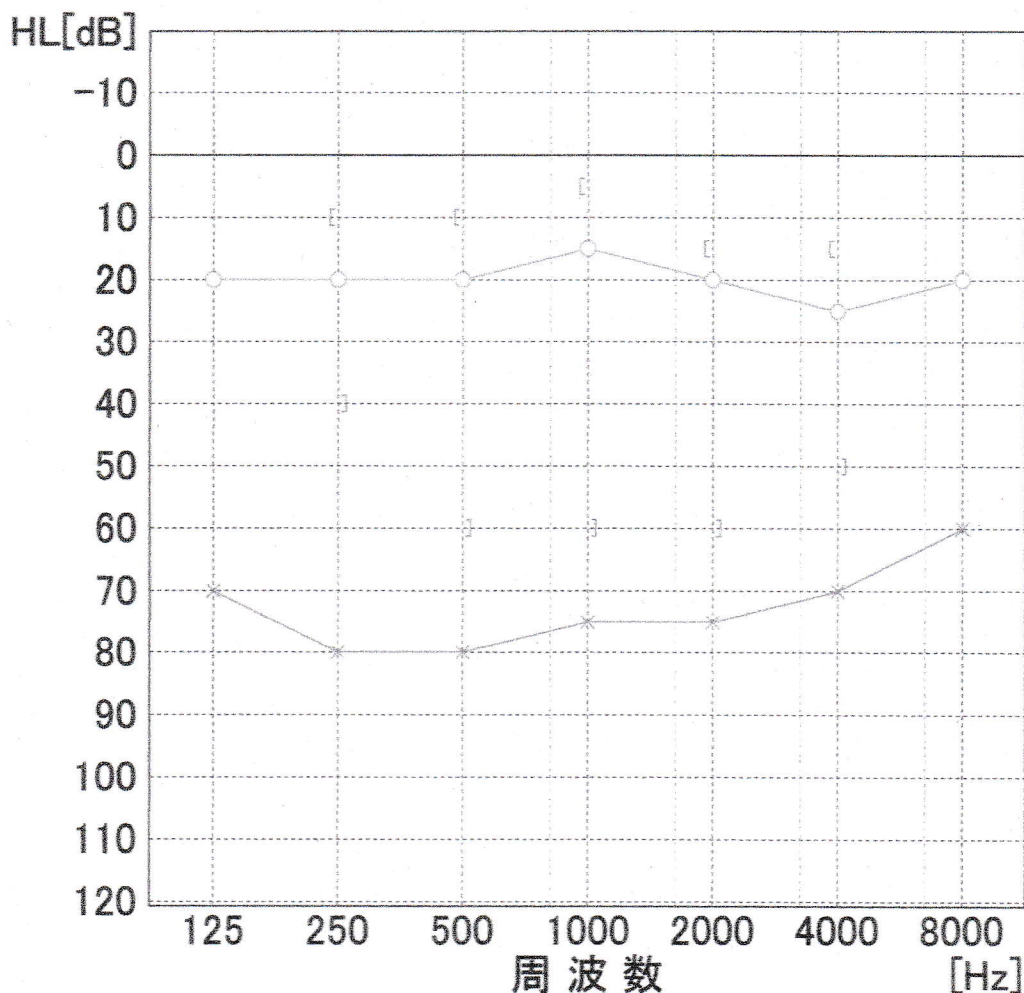
乳突

開放

コメント

オーディオグラム

患者名:	今野幸樹	ID:	107821
保存:	2020/06/06 09:48:54	編集:	2020/06/06 09:48:54



マスキングレベル[dB] - (遮蔽側)

周波数	125	250	500	1000	2000	4000	8000
気導 左	0	0	0	0	0	0	0
気導 右	70	90	90	90	90	90	90
骨導 左		50	50	50	50	50	
骨導 右		90	90	90	90	90	

ノイズ種類
 バンド: Default
 ホワイト: W
 外部入力: E

	750	1500	3000	6000

平均聴力		
	右耳	左耳
3	18.33 [dB]	76.67 [dB]
4	17.50 [dB]	76.25 [dB]
6	19.17 [dB]	75.00 [dB]

- 骨導タイプ -

乳突

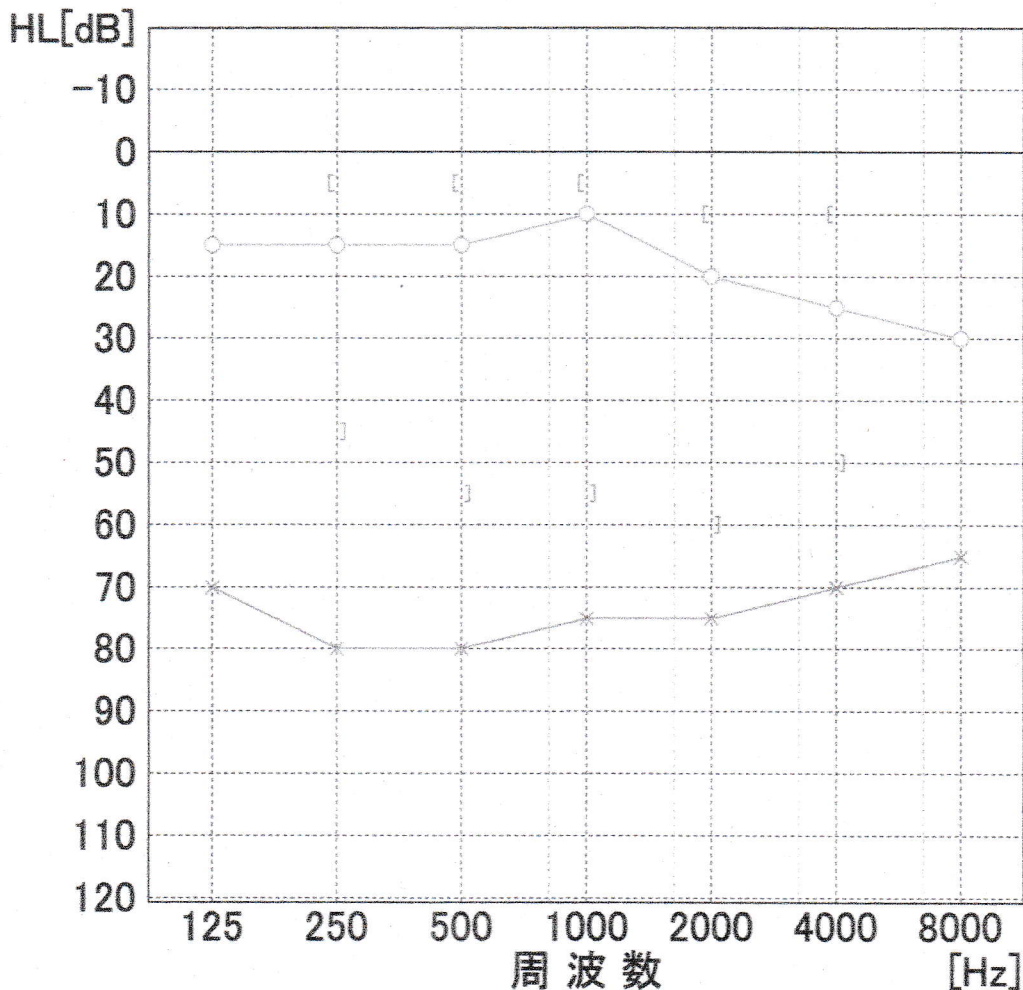
開放

コメント

--

オーディオグラム

患者名:	今野幸樹	ID:	107821
保存:	2020/07/14 17:19:19	編集:	2020/07/14 17:19:19



マスキングレベル[dB] - (遮蔽側)

周波数	125	250	500	1000	2000	4000	8000
気導 左	0	0	0	0	0	0	0
気導 右	70	90	90	90	90	90	80
骨導 左		50	50	50	50	50	
骨導 右		90	90	90	90	90	

ノイズ種類
 バンド: Default
 ホワイト: W
 外部入力: E

	750	1500	3000	6000

平均聴力		
	右耳	左耳
3	15.00 [dB]	76.67 [dB]
4	13.75 [dB]	76.25 [dB]
6	16.67 [dB]	75.00 [dB]

- 骨導タイプ -

乳突

開放

コメント